

Presentación de caso.

Título:

Cushing y Embarazo

Autora:

Dra. Yisell López Gómez.

**Hospital Ciro Redondo
Artemisa.**

2019

INTRODUCCION

- La asociación de síndrome de Cushing y gestación es infrecuente.
- La aparición de la enfermedad es de 1x500000 en la población general
- Esta presentación clínica se puede acompañar de serias complicaciones para la madre y para el feto.

Objetivos

- Demostrar el uso de imágenes ultrasonográficas y por RMI en el diagnóstico de un caso de síndrome de Cushing asociado al embarazo.

Material y Método.

- Se realizó estudio descriptivo de tipo reporte de caso en el que se describen las características de un síndrome de Cushing asociado a embarazo.

DESARROLLO

- Paciente femenina primigesta de 23 años.
- Captación de embarazo de 6 semanas.
- Ultrasonidos de programas normales.

Cuadro Clínico :

- Ganancia exagerada de peso.
- Controles con cifras de hiperglicemia .
- Cifras de tensión arterial elevadas.
- Sospecha de hiperfunción corticosuprarrenal.

Exámenes imagenológicos realizados:

- Ultrasonido abdominal , Doppler color.
- RMI.
- Ultrasonido Obstétrico.

mindray

Hosp Ciro Redondo

17/05/2012

01:33:32...

AP 100%


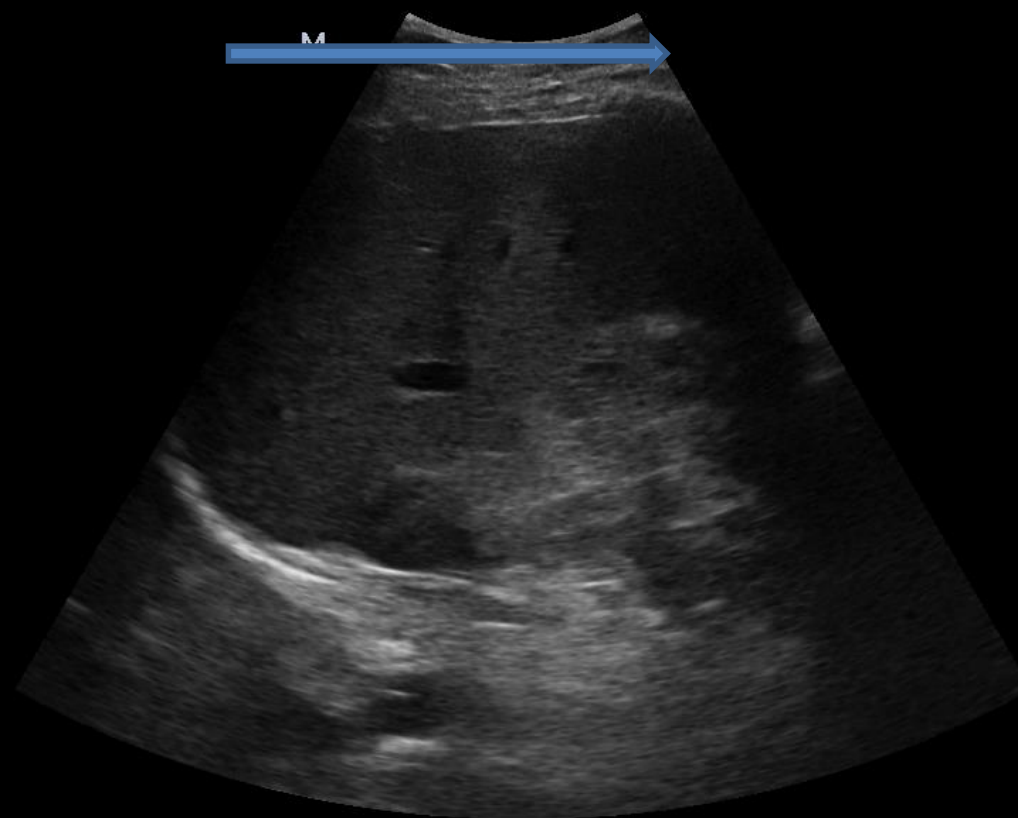
MI 1.0 TIS 0.3



maidel fuentes alfonzo 20120517-133139-75DE

C5-2

ABD adult



457/457

mindray

Hosp Ciro Redondo

17/05/2012

01:33:32... AP 100% MI 1.0 TIS 0.3


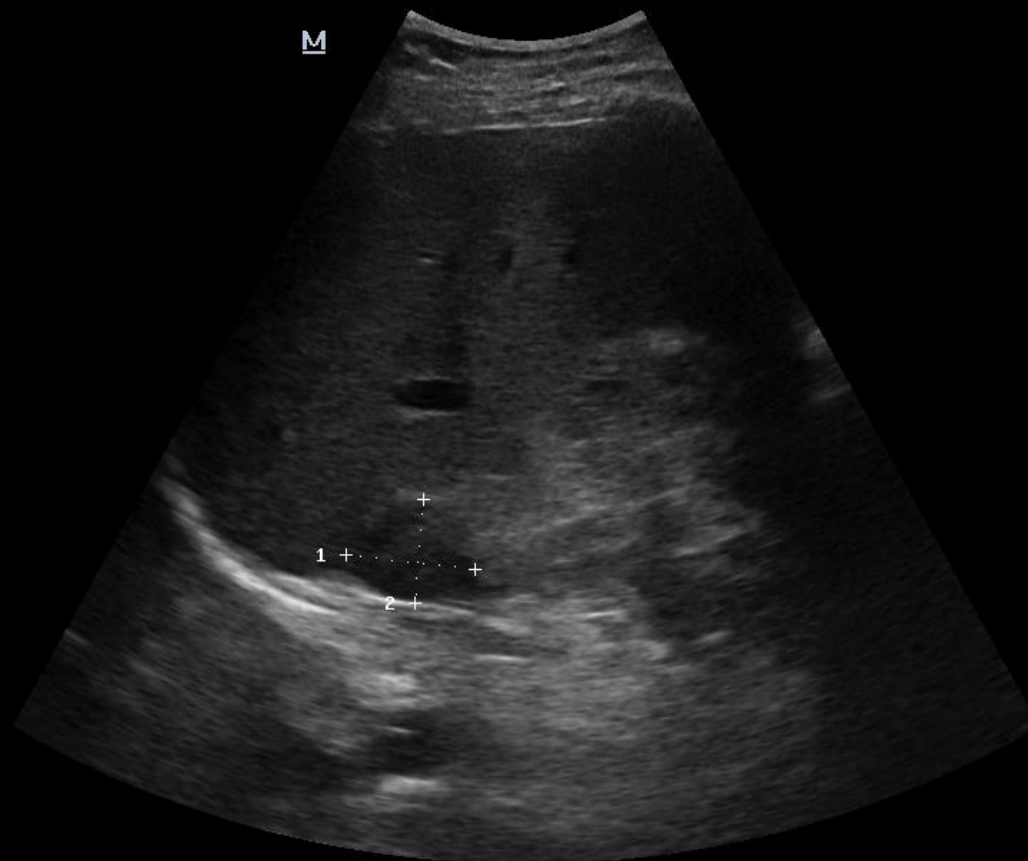


maidal Fuentes alfonzo 20120517 133139 75DR

C5-2

ABD adult

M



1	Dist	27.8 mm
2	Dist	21.8 mm

mindray

Hosp Ciro Redondo

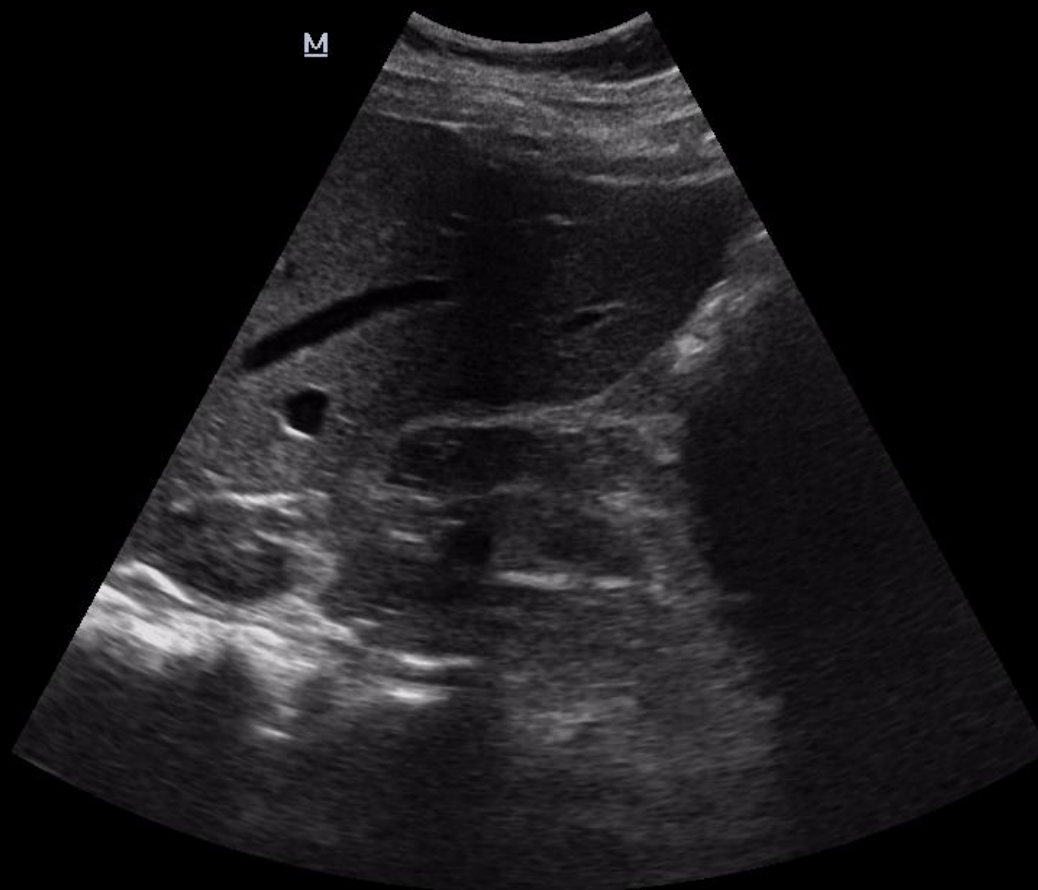17/05/2012

01:37:45... AP 100% MI 1.0 TIS 0.3



C5-2

ABD adult



M



1/93

mindray

Hosp. Ciro Redondo

17/05/2012

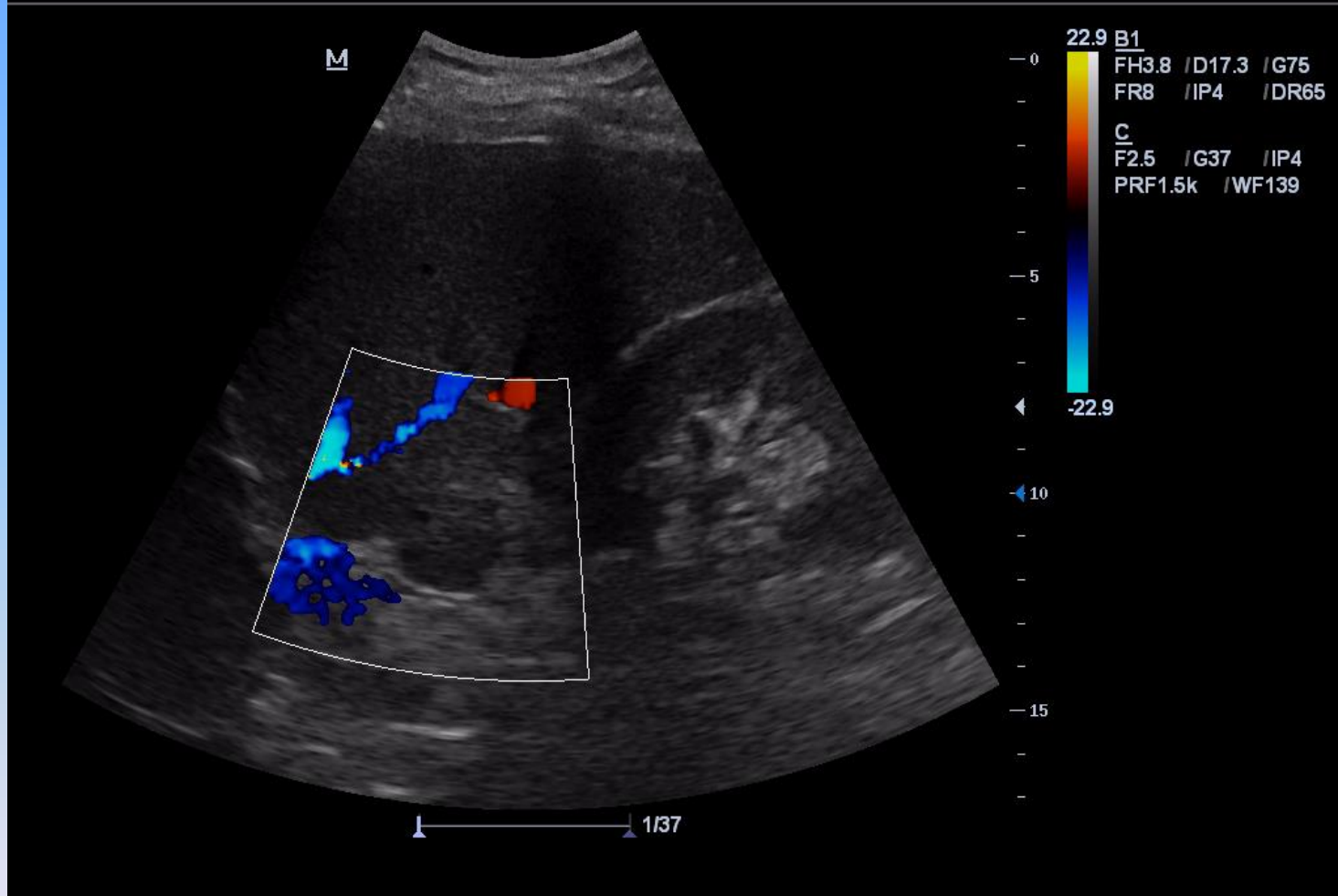
01:36:20... AP 100% MI 1.1 TIS 0.6



maidel fuentes alfonzo 20120517-133139-75DE

C5-2

ABD adult



mindray

Hosp Ciro Redondo

17/05/2012

01:41:42... AP 100% MI 1.0 TIS 0.3

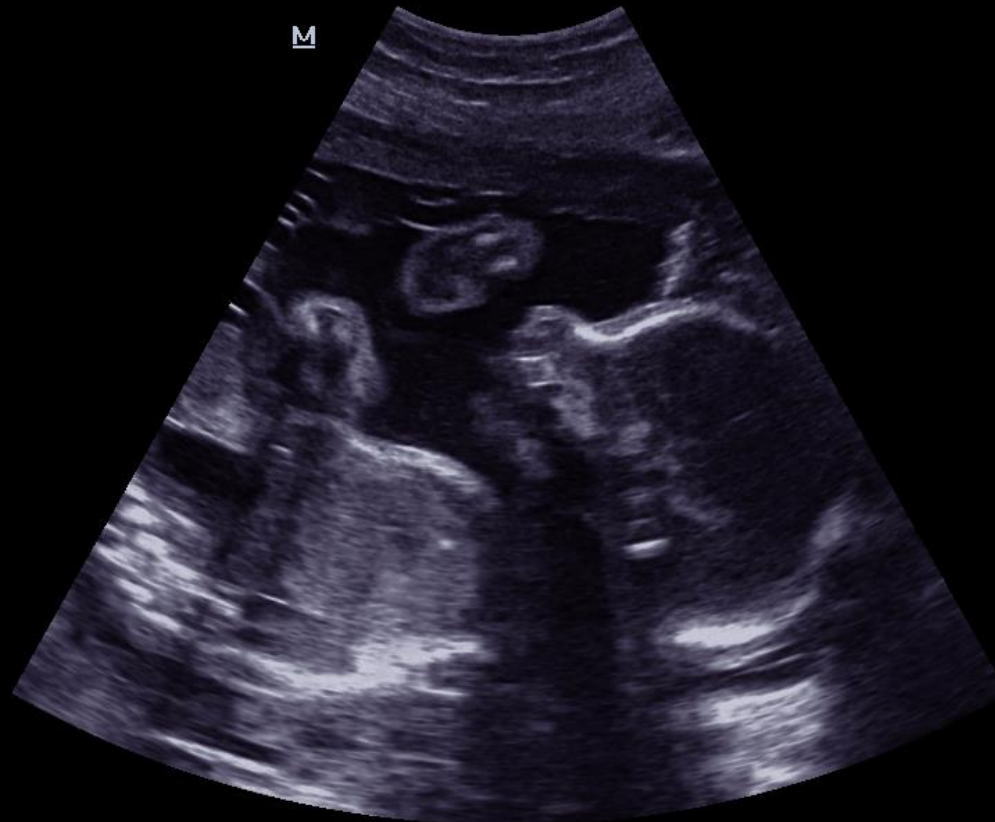


maid

C5-2

ABD adult

M



1/93

US

- Al ultrasonido se pone en evidencia lesión hipoecoica bien definida contornos regulares de 27.8mm x 21.8mm localizada hacia polo superior del riñon derecho, avascular al Doppler color.



CUENTES ALFONSO MAIDEL^^
M4645
12:04
08-05-2012
#5-001/001 2.63x

H

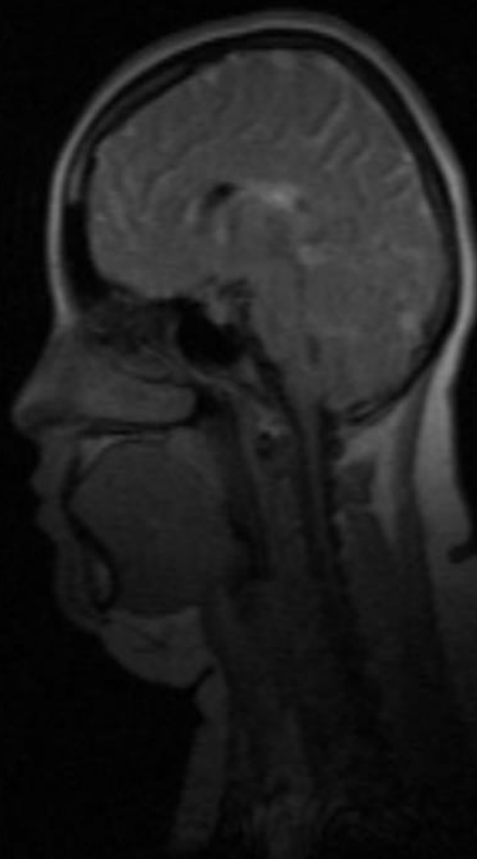
"HCO Hermanos Ameijeiras"
Panorama 0.23 T Powe

A

5 cm

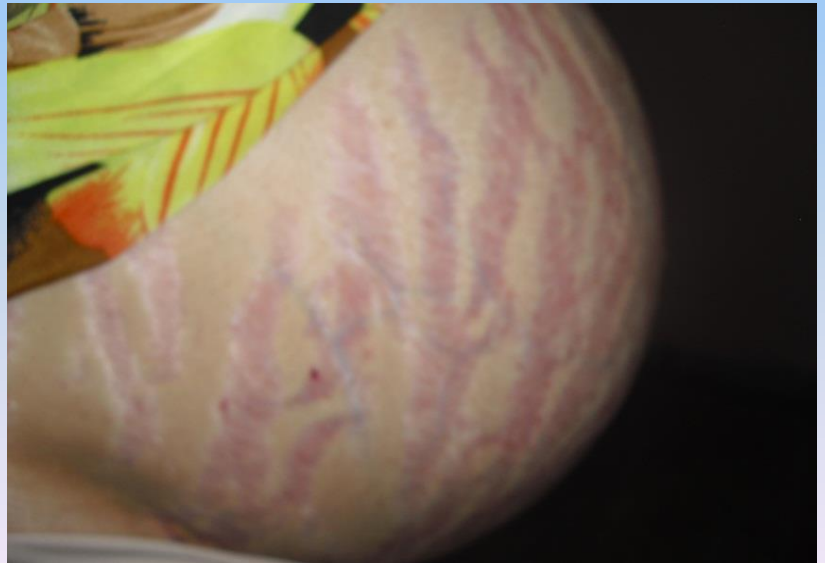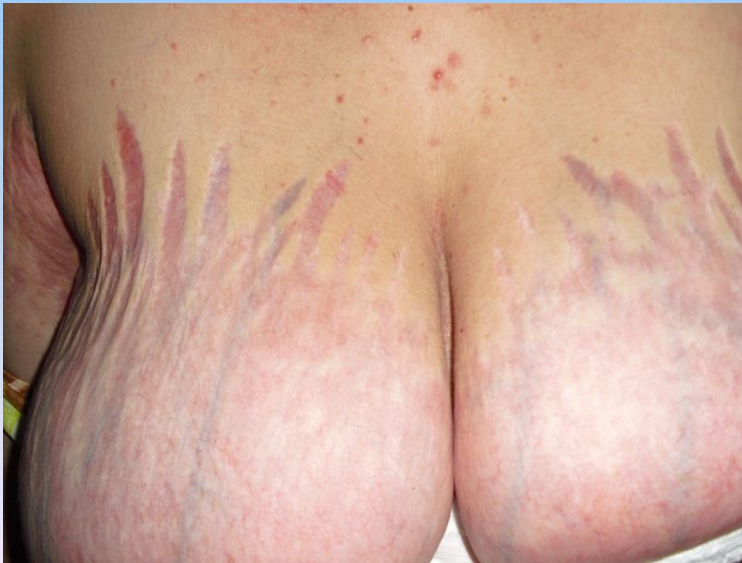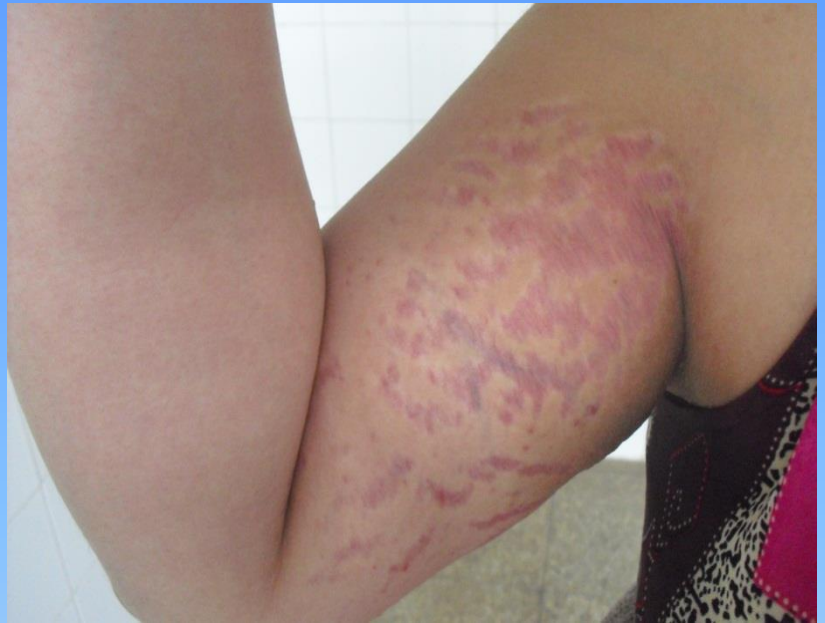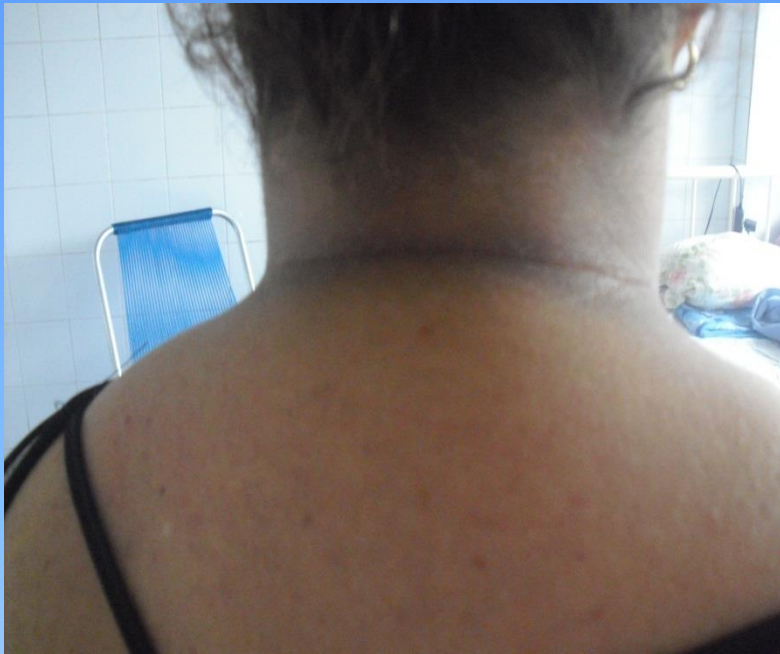GR 40
TR 30.0
TE 7.0/
AC 0

SP 0.0
SL 10.0
C 128V
W 255N



RMI

- Evaluación de la silla turca normal.



- Se realiza cesárea a las 33 semanas con evolución satisfactoria de la puérpera.
- El RN con un peso de 3,5 libras fallece a los 10 días de nacido.
- Se realiza adrenalectomía por vía abdominal sin complicaciones.
- Anatomía patológica concluyó como un adenoma suprarrenal.

CONCLUSIÓN.

El US es una herramienta útil e importante en el diagnóstico de patología en el embarazo. Si unido a este utilizamos otras técnicas hay grandes posibilidades de acertar en el diagnóstico de la forma menos invasiva y más eficaz para el paciente aún en patologías infrecuentes.

BIBLIOGRAFÍA

1. Urs L, Mierzejewska A, Claes SJ. Corticosteroid-induced paranoid psychosis: case report and review of the literature . Tijdschr Psychiatr. 2011;53(1):37-47.
2. Terhune KP, Jagasia S, Blevins LS Jr, Phay JT. Diagnostic and therapeutic dilemmas of hypercortisolemia during pregnancy. A case report. Am Surg. 2017;
3. Wieck A. Oestradiol and Psychosis: Clinical Findings and biological.
4. Mechanisms. Curr Top Behav Neurosci. 2011
5. Goñi Iriarte MJ. Cushing's syndrome: special issues. Endocrinol. 2015.