


EL PAPEL DEL RADIÓLOGO EN EL DIAGNÓSTICO ECOGRÁFICO DE ENFERMEDADES INFLAMATORIAS INTRABDOMINALES

HDCQ. Joaquín Albarrán Domínguez
2019

Autores: Dra. Aliet Arrué Guerrero
Dra. Jania Acosta Lopez
Lic. Yasmel Tarafa Rosales

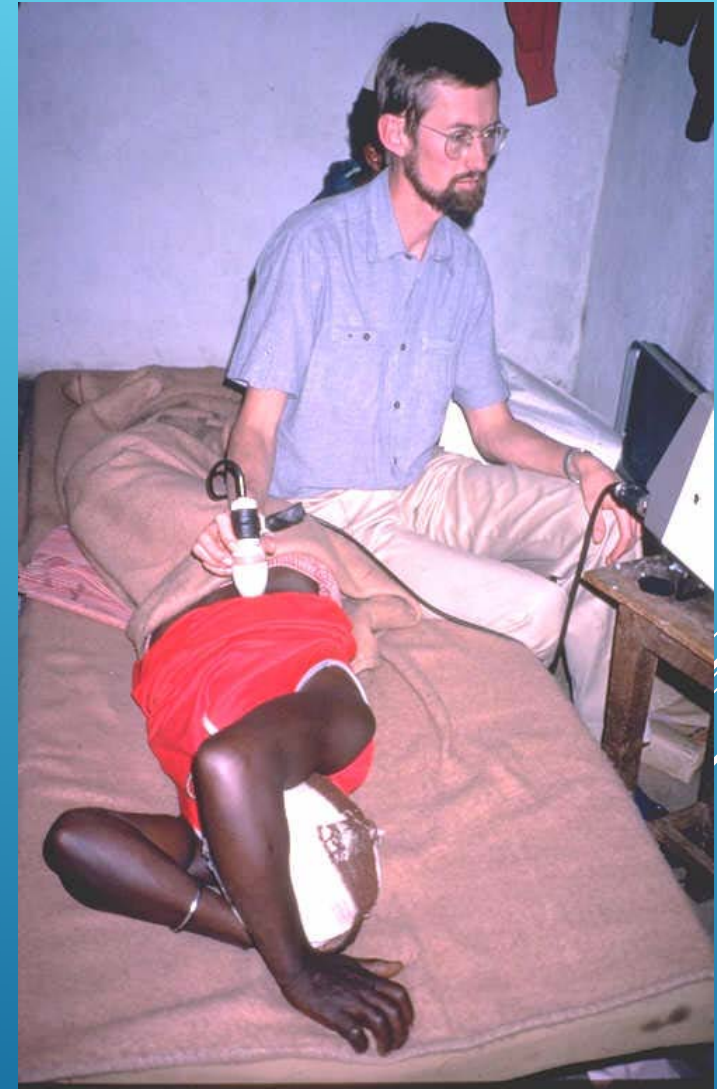ECOGRAFIA

Combina la destreza en la exploración física con la tecnología moderna de imágenes de alta resolución.



Es la técnica de elección para la exploración de pacientes con sospecha enfermedad abdominal o pélvica pues ofrece detalles anatómicos completos de la zona.

El presente trabajo pretende exponer la experiencia acumulada en colaboración en la República de Angola a través de una serie de pacientes con enfermedades infecciosas intrabdominales donde el diagnóstico ecográfico constituyó una herramienta eficaz para la intervención oportuna.



OBJETIVOS

Identificar los hallazgos ecográficos de algunos procesos inflamatorios intrabdominales

Resaltar la utilidad de la ecografía en el diagnóstico de los procesos inflamatorios intrabdominales



1

Cuando se realiza una ecografía en un paciente en el que se sospecha apendicitis, los objetivos son:

1. Identificar al paciente que tiene apendicitis aguda,
2. Identificar al paciente que no tiene apendicitis aguda
3. Identificar una explicación alternativa del dolor en la fosa ilíaca derecha como infecciones del tracto urinario, enfermedad inflamatoria pélvica, adenitis mesentérica etc.



Caso

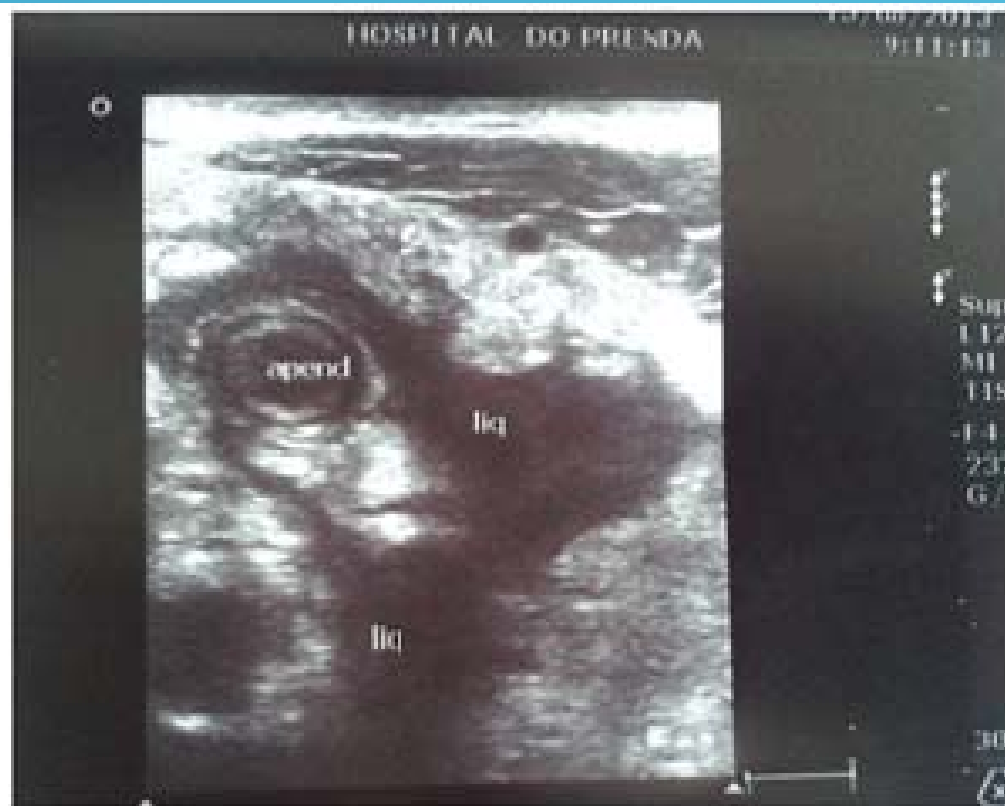1

Paciente masculino de 23 años con fiebre,
dolor abdominal en fosa ilíaca derecha y
signos de peritonismo

ECOGRAFIA ABDOMINAL

Apéndice cecal aumentado de tamaño con imagen de colección periapendicular de elevada celularidad

ID. APENDICITIS AGUDA ABSCEDADA






Caso 2

En pacientes que desarrollan sepsis intrabdominal como complicación de una cirugía abdominal, los abscesos intrabdominales adquieren un protagonismo importante.

La ecografía ha demostrado ser particularmente útil para el diagnóstico de esta entidad incluso como guía para el drenaje percutáneo de los mismos.





2

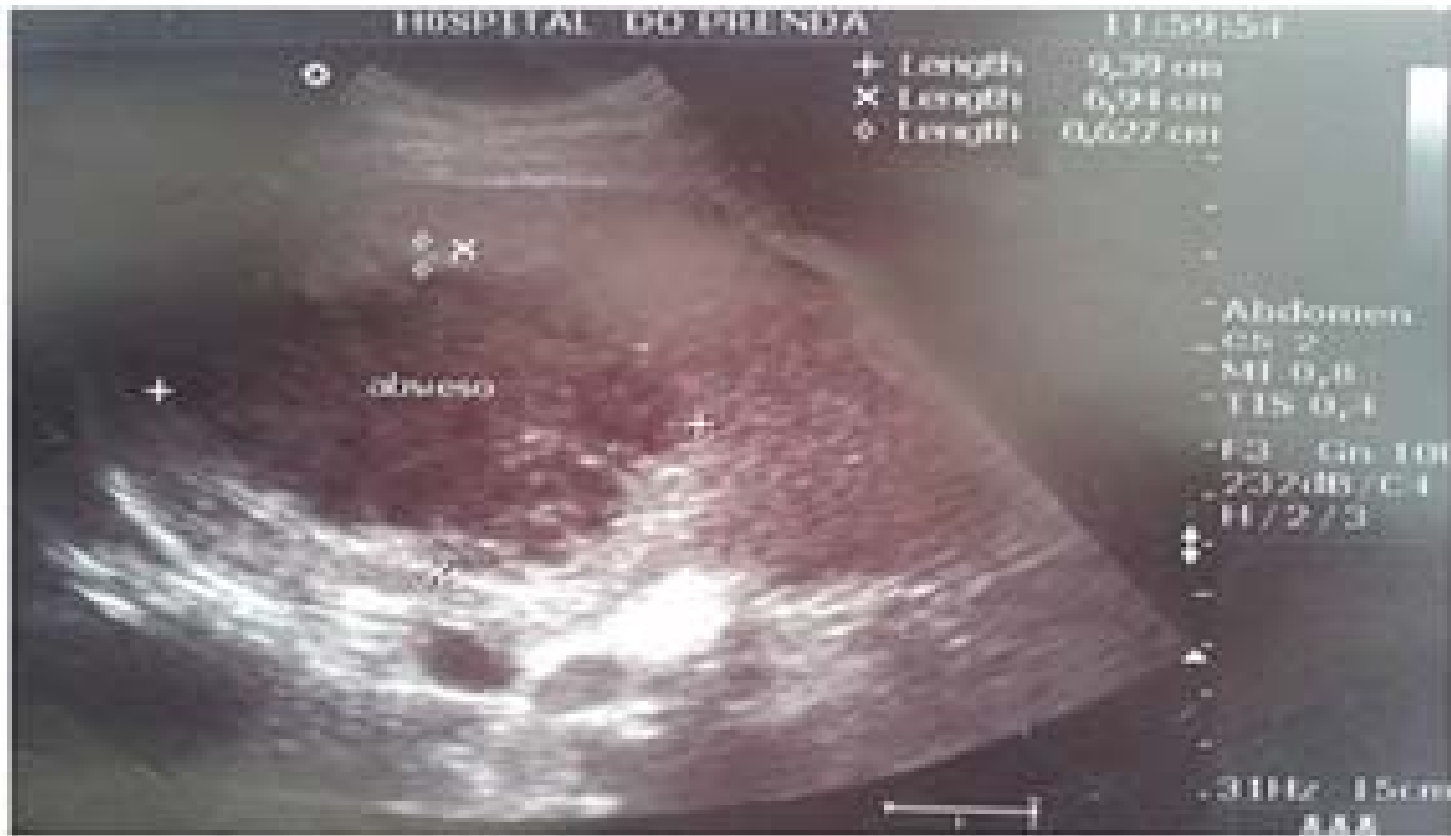Paciente masculino que acude a consulta por dolor en cuadrante superior derecho un mes aproximadamente después de intervención quirúrgica por Apendicitis aguda.

Al examen físico se palpa hepatomegalia dolorosa

ECOGRAFIA ABDOMINAL

Imagen heterogénea en el lóbulo derecho del hígado de paredes gruesas, con centro necrótico.

ID. ABSCESO HEPÁTICO



Caso 3

El diagnóstico de Pancreatitis aguda habitualmente se basa en hallazgos clínicos y de laboratorio.

La ecografía tiene una utilidad escasa en el estudio inicial, que mejora 48 horas después del episodio agudo, cuando se resuelve el íleo paralítico, encontrándose complicaciones como masa inflamatoria, acumulaciones de líquido intrapancreático y extrapancreático, así como formaciones de pseudoquistes.



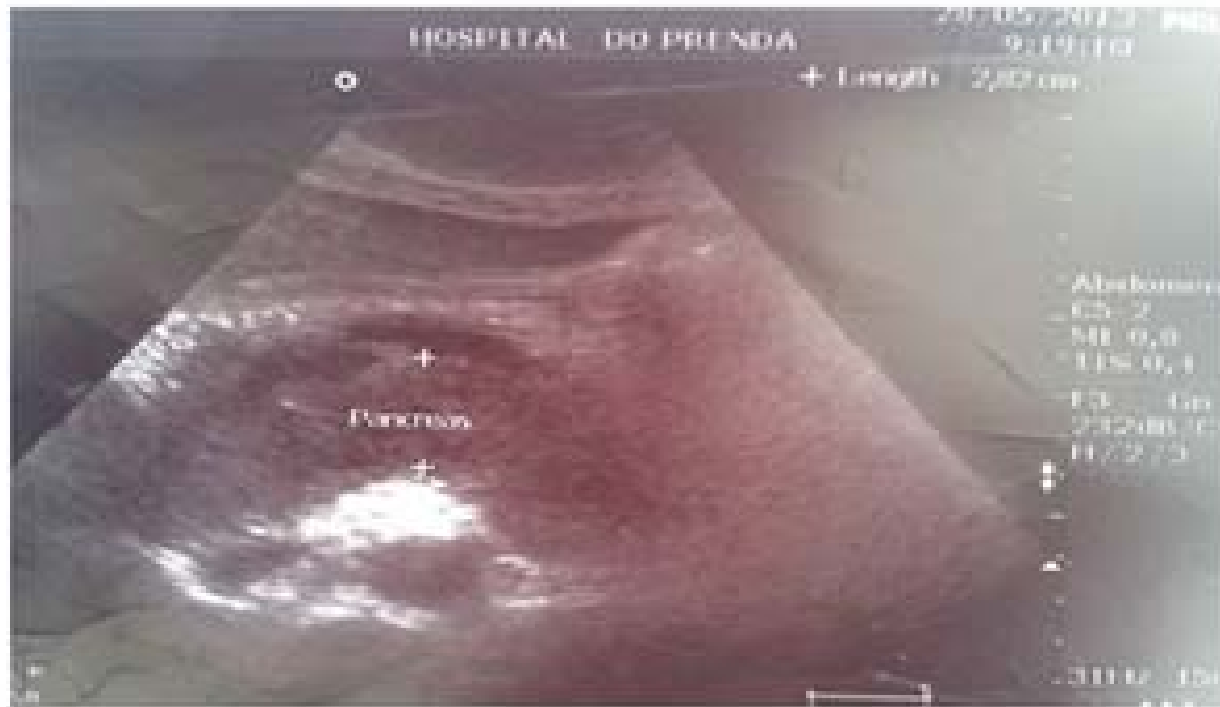3

Paciente masculino, con alcoholismo crónico que presenta dolor abdominal intenso, difuso y signos de toxiinfección.

ECOGRAFIA ABDOMINAL

Páncreas aumentado de tamaño, hipoeecogénico con áreas de colección peripancreática.

ID. PANCREATITIS AGUDA





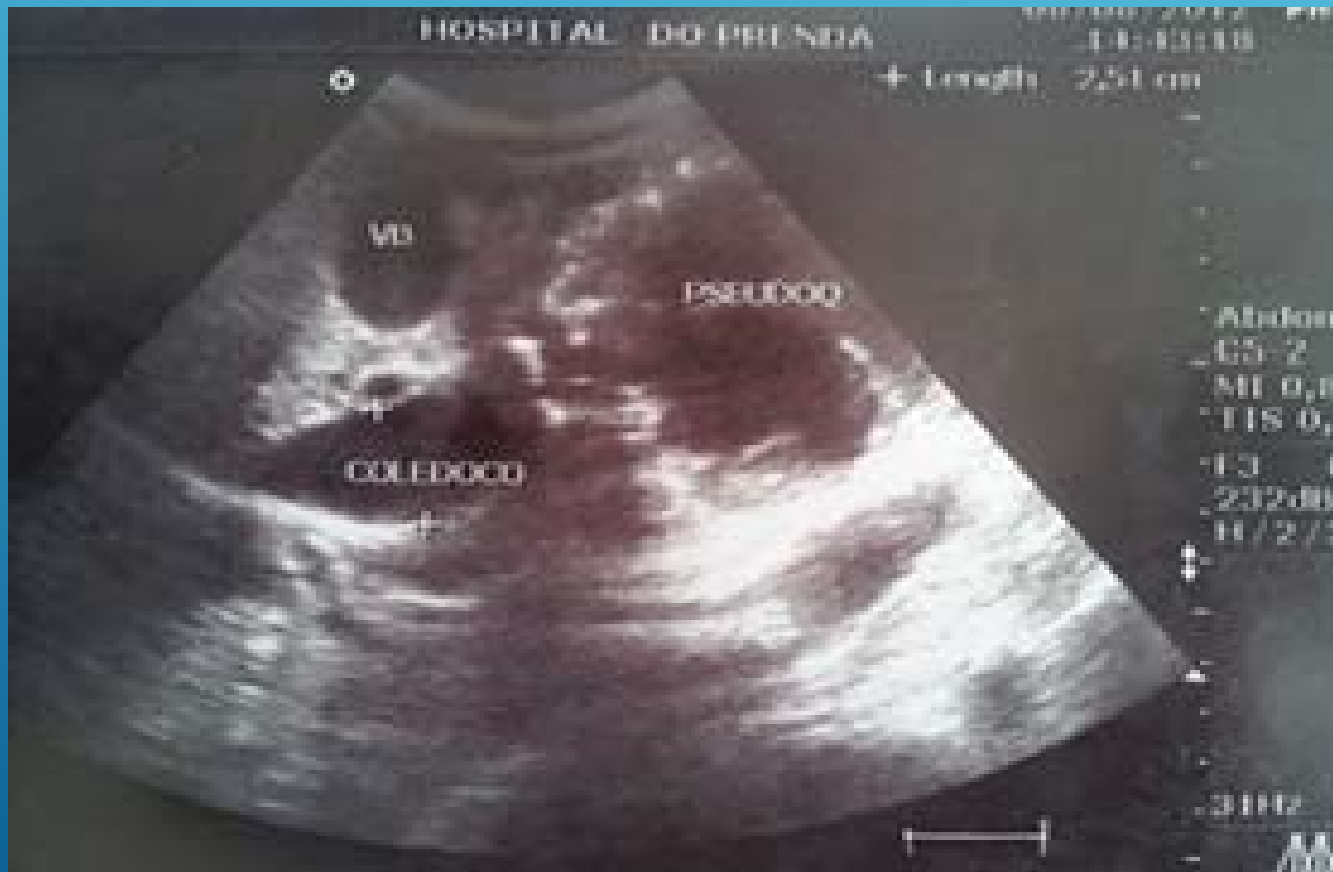3

El paciente presentó mejoría clínica con el tratamiento impuesto pero a las 3 semanas presentó íctero y dolor epigástrico.

ECOGRAFIA ABDOMINAL

Imagen ecolúcida con ecos internos en proyección del cuerpo del páncreas con conducto colédoco dilatado.

ID. PSEUDOQUISTE PANCREÁTICO



Caso 4

- ▶ La Pielonefritis Xantogranulomatosa es una infección renal supurativa crónica que produce destrucción del parénquima renal y sustitución de este por macrófagos cargados de lípidos. La enfermedad se asocia frecuentemente a nefrolitiasis. Puede existir extensión peri nefrítica con abscesos y fistulas.



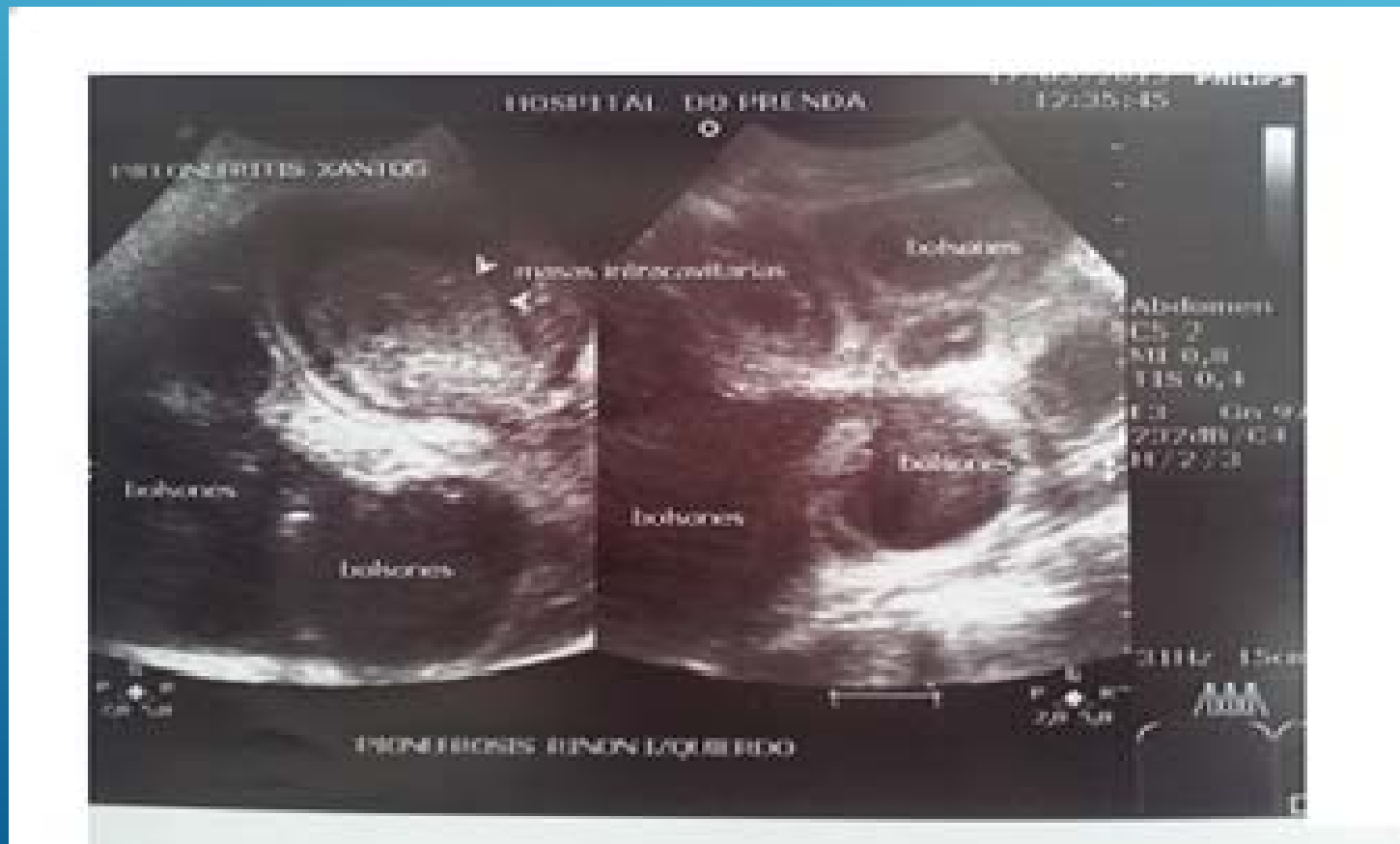4

Paciente femenina de 66 años, diabética,
desnutrida, con masa palpable en flanco
derecho

ECOGRAFIA ABDOMINAL

Riñón derecho muy aumentado de tamaño con bolsones hidronefróticos, con masas ecogénicas internas y litiasis. Se observó trayecto fistuloso a la pared abdominal.

ID. PIELONEFRITIS XANTOGRANULOMATOSA



Caso 5

- El retroperitoneo es un espacio potencial que puede llenarse de material infeccioso que puede ser de causa primaria o por la diseminación desde un órgano adyacente como el riñón, intestino, o columna vertebral. Otros factores predisponentes destacan la diabetes, inmunosupresión, obstrucción ureteral, traumatismo o cirugía.



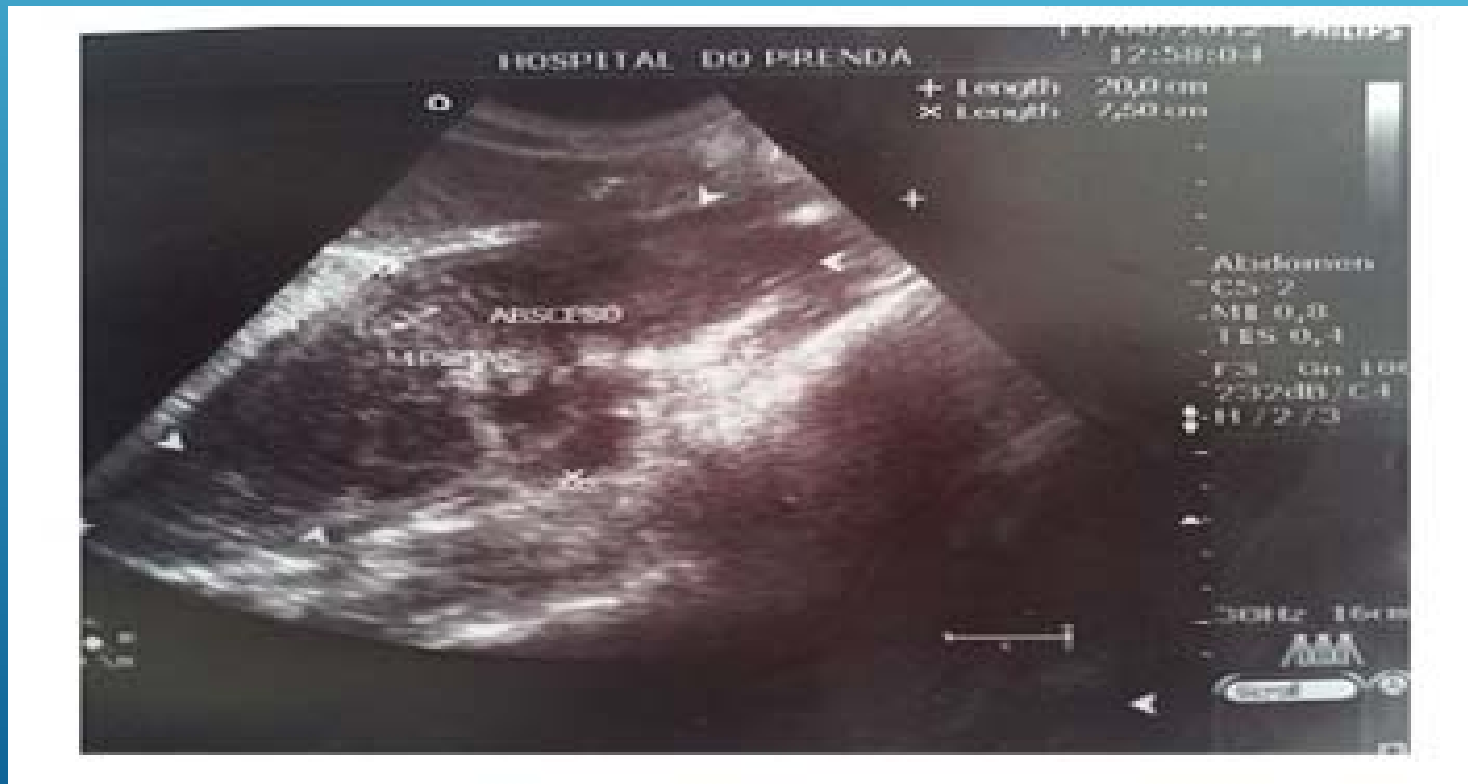5

Adolescente sicklémica que acude al cuerpo de guardia por dificultad para deambular después de un traumatismo. Diagnosticada como sinovitis de la cadera derecha sin mejoría clínica; a las dos semanas se le realiza ecografía abdominal.

ECOGRAFIA ABDOMINAL

Músculo psoas derecho aumentado de tamaño heterogéneo con áreas de colección y signos de necrosis.

ID. ABSCESO DEL PSOAS



CONCLUSIONES

Los procesos inflamatorios intrabdominales poseen signos ecográficos específicos que apoyan el diagnóstico, pero los datos clínicos son de especial importancia para la adecuada interpretación de las imágenes.

La evaluación ecográfica frente a procesos inflamatorios de la cavidad abdominal, es una herramienta útil que agiliza el tratamiento oportuno en los pacientes.

Gracias !

A series of several parallel white lines of varying lengths, slanted diagonally from the bottom-left towards the top-right, located in the lower right portion of the slide.