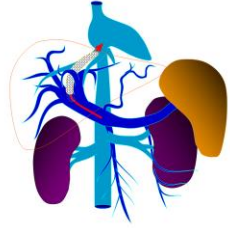




Título: Colocación de un dispositivo de derivación porto sistémica en el tratamiento del paciente con hipertensión portal.

Autores: Yailen Rivera Laffita
Frank Vázquez Luna
José Antonio Jordán González



Introducción:

-El shunt portosistémico intrahepático transyugular es un tratamiento aceptado y efectivo para el manejo de las complicaciones de la hipertensión portal en el paciente con cirrosis hepática

- La colocación de este shunt es una técnica segura que mejora la calidad de vida de estos pacientes y de aquellos con ascitis refractaria o sangrados gastrointestinales por varices esofágicas

-Esta técnica surgió hace más de 20 años, aun así, no existen publicaciones en la literatura médica sobre la implementación de este proceder en Cuba.



Presentación de Caso

Paciente masculino, mestizo, 52 años de edad, antecedentes de etilismo crónico hace 15 años. Se le diagnosticó hace seis años cirrosis hepática enólica, que dio como resultado la presencia de varices esofágicas grandes y gastropatía portal severa.

Proceder Endovascular

- Paciente entubado monitorizado asepsia
- Cateterización de vena yugular interna der
- Cateterización de la vena hepática der(toma de presión venosa)
- Punción y conex transhepatica del sistema portal con el sistema venoso central hepatoyugular(toma de presión venosa en sistema portal)
- Balonamiento del trayecto fistuloso(shunt)
- Colocación del stent recubierto
- Balonamiento del stent
- Toma de presión venosa en sistema portal

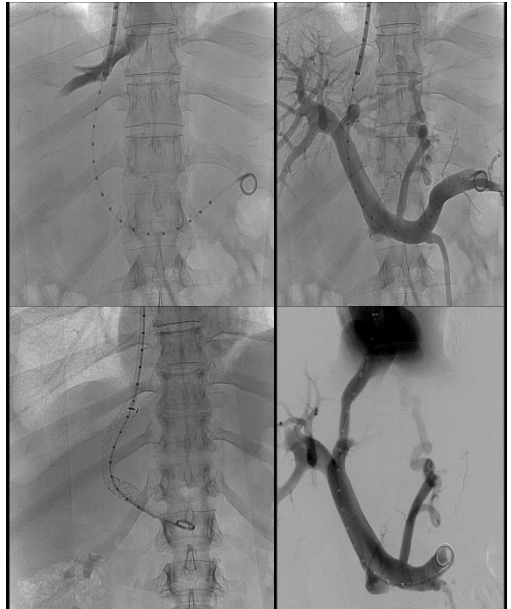
Indicaciones

- La colocación de TIPS es una técnica segura que mejora la calidad de vida de aquellos pacientes con cirrosis hepática, ascitis refractaria y sangrados gastrointestinales por varices esofágicas.

- Se registra una supervivencia al año de 77 % y a los dos años de 59 % en aquellos pacientes que recibieron esta modalidad terapéutica, respecto al 52 y 29 % respectivamente, cuando son tratados solamente con paracentesis.

Complicaciones

- La encefalopatía hepática (20-30 %).
- La insuficiencia cardíaca (2,5 %).
- La disfunción sistólica y diastólica.
- La sobrecarga de volumen.
- El síndrome hepatorenal (4,3 %).
- La insuficiencia hepática.



Conclusiones

Como conclusión podemos señalar que el proceso de implantación de los shunt portosistémico intrahepático transyugular es técnicamente realizable por el radiólogo intervencionista y es importante insertar este proceder en su arsenal terapéutico rutinario. Este proceder que gana cada día más confiabilidad entre los médicos y los pacientes, por su alta tasa de éxito y capacidad resolutoria, puede ser implementado en Cuba de manera sistemática y considerar la experiencia inicial como un punto de partida para la generalización del proceder a otros centros hospitalarios del país.