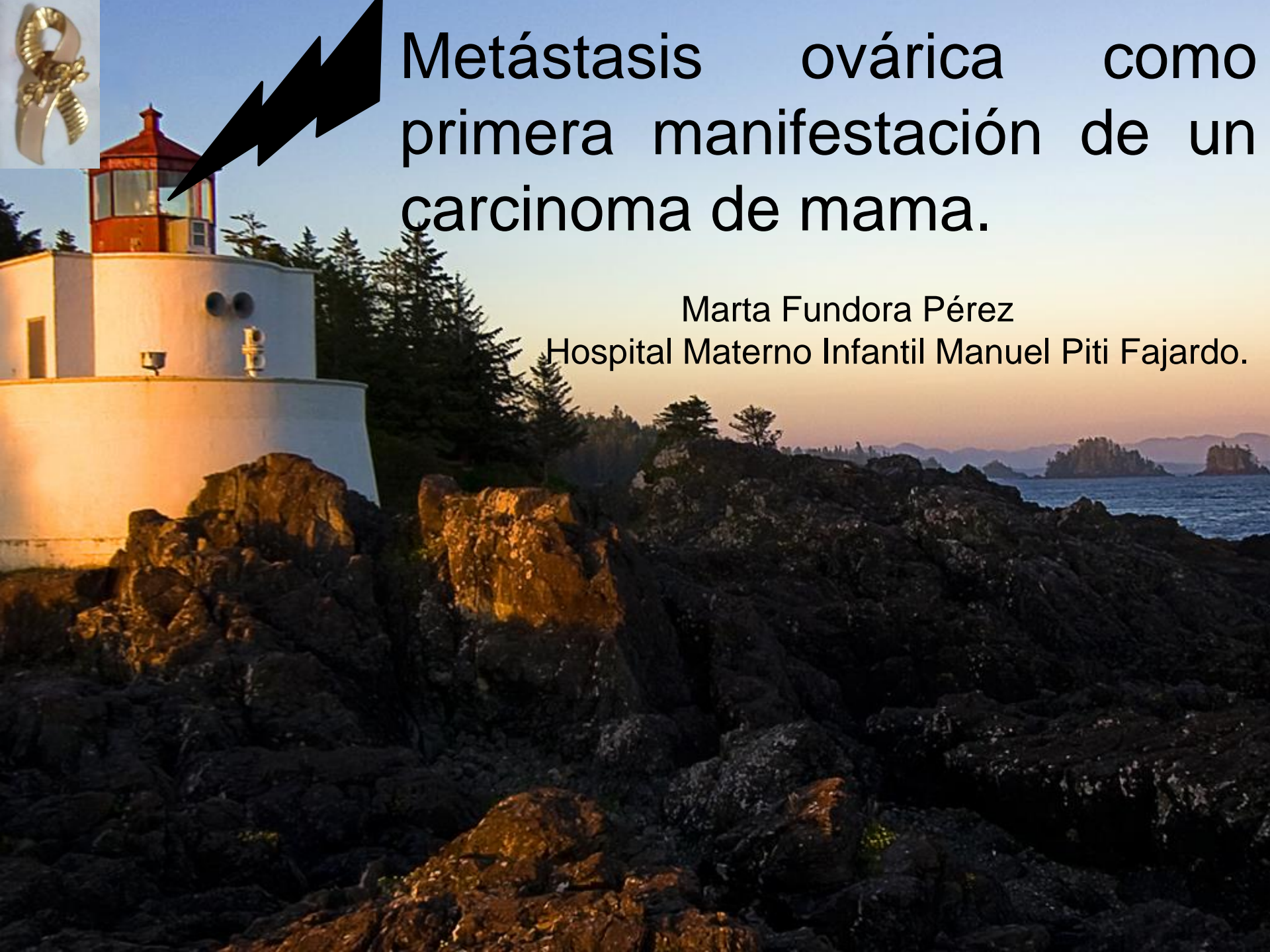




Metástasis ovárica como primera manifestación de un carcinoma de mama.

Marta Fundora Pérez

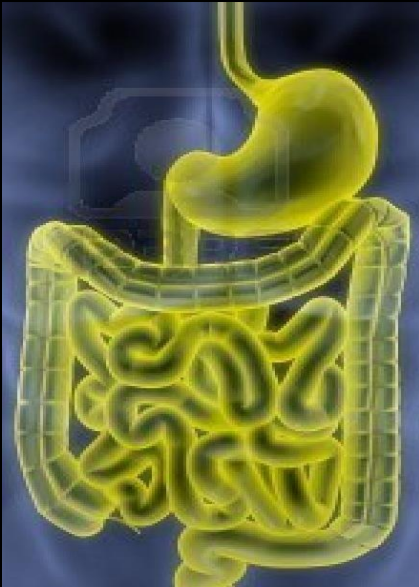
Hospital Materno Infantil Manuel Piti Fajardo.



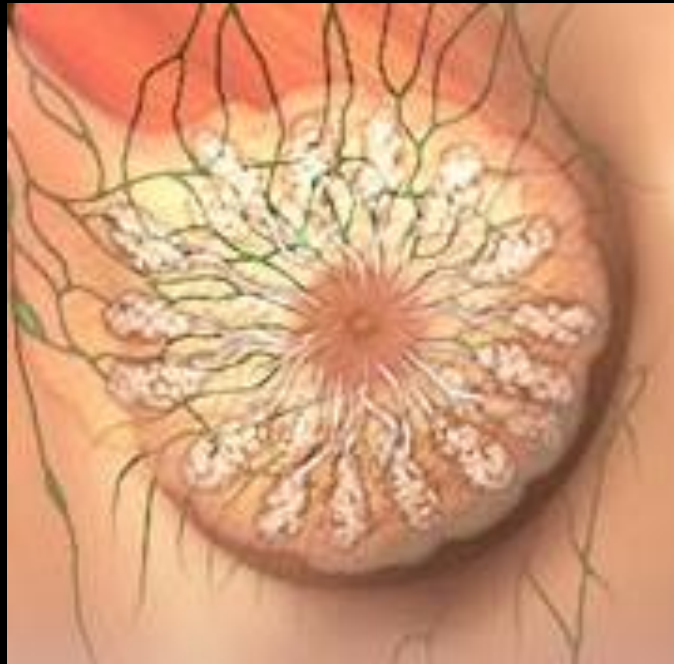La tumoración ovárica metastásica puede ser el primer diagnóstico dentro de una enfermedad tumoral desconocida hasta en un 35%. En estos casos, son necesario nuevos estudios analíticos y de imagen para diagnosticar el origen.



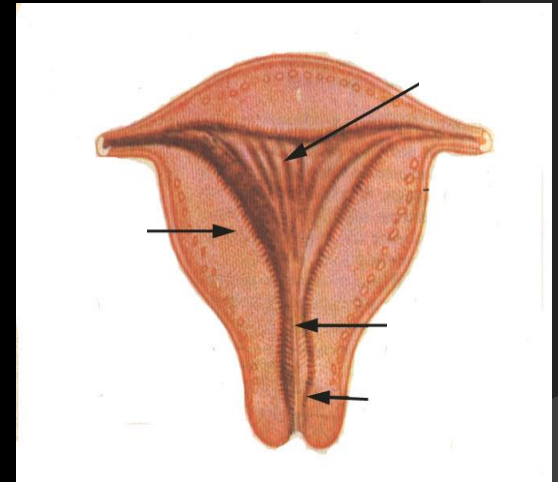
Los tumores metastásicos suponen aproximadamente el 15% de los tumores malignos de ovario. Los tumores primarios más frecuentes derivan:



del tubo digestivo



la mama

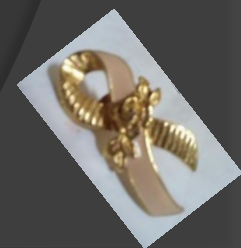

el endometrio.

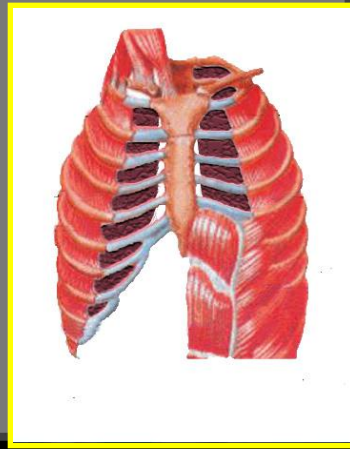

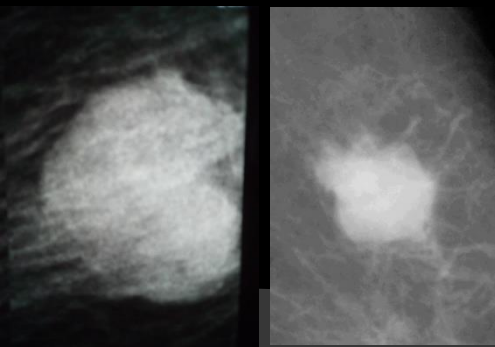
El cáncer de mama constituye la neoplasia maligna más común en las mujeres.

CANCER DE MAMA FEMENINO

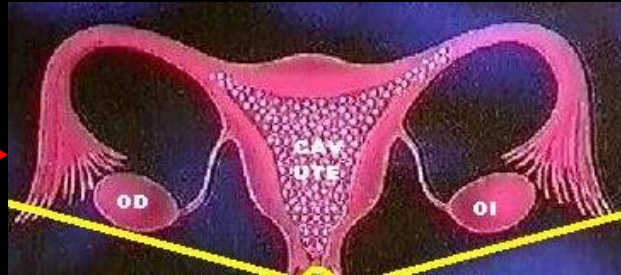| | MUNDO | CUBA |
|----------------------|------------|--------------|
| Incidencia | 22% | 16,5% |
| Mortalidad | 14% | 15,1% |
| Supervivencia | 71% | 61% |



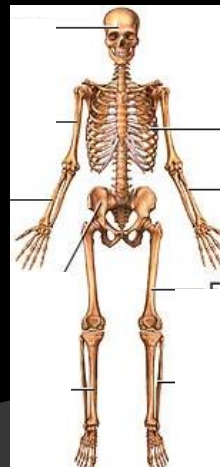

Tumores primarios de mama



Pulmón

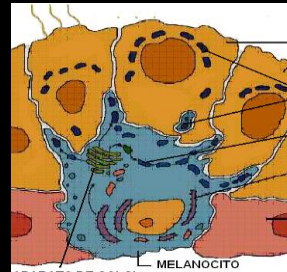


Ovario

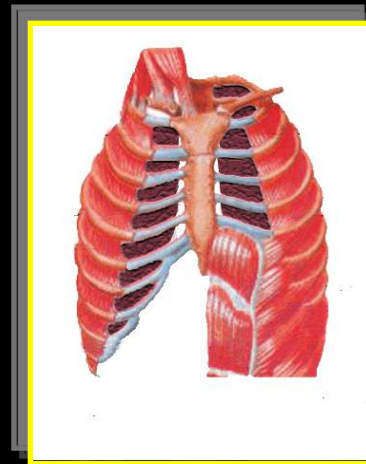


Huesos

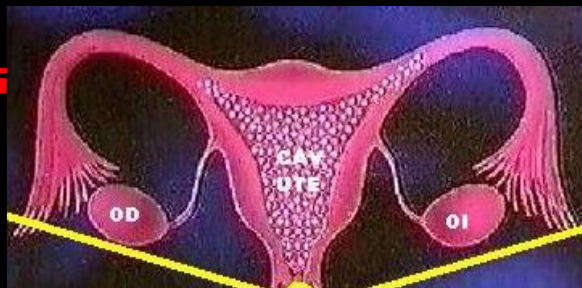metástasis en
mama



Melanoma



Ca de pulmón



Ca cervical

Ca de ovario

La prevalencia de metástasis ováricas del carcinoma de mama se ha estudiado por varios autores(Yada-Hashimoto N y col) y se estima que alrededor de un tercio de las mujeres desarrollarán metástasis en los ovarios en el curso de su enfermedad. El subtipo histológico que con más frecuencia afectan a los ovarios son los carcinomas lobulillares.



El 25% de las tumoraciones ováricas diagnosticadas hoy día son malignas, de éstas alrededor del 6- 30% corresponden a metástasis.

Cualquier tumor en su evolución puede infiltrar las gónadas, debido a la gran vascularización de estos órganos y a la falta de peritoneo que los recubra.



El carcinoma lobulillar tiene tendencia a metastatizar en los huesos, en **los órganos ginecológicos**, en el peritoneo, en el retroperitoneo y en el tubo gastrointestinal mientras que el ductal lo hace con más frecuencia en el hígado, el pulmón y el cerebro.

En nuestro caso la lesión de ovario metastásica procedía de un cáncer de mama del tipo carcinoma lobulillar.

