«Caracterización de la aterosclerosis carotídea en el infarto cerebral aterotrombótico del territorio vascular homónimo»

Autores: Ms. Cs. Melvis González Méndez
Dr. C. Miguel Ángel Blanco Aspiazu
Ms. Cs. Salvador Roberto Mora González
Dr. Rey Augusto Márquez Hernández

V Congreso Cubano de Imagenología
2019

Introducción

- La aterotrombosis es una enfermedad inflamatoria crónica sistémica con manifestaciones subclínicas o clínicas locales
- Se caracteriza por la presencia de placas ricas en lípidos en la pared de las arterias de medio y gran calibre
- Aparece en diferentes localizaciones del árbol arterial simultáneamente pero con distinto grado de progresión
- Gracias a la alta fiabilidad, accesibilidad y reproducibilidad de la ecografía Doppler, se establece como la prueba de elección en el estudio inicial y de seguimiento de la enfermedad cerebrovascular de origen aterotrombótico

Objetivo

- Describir los hallazgos ecográficos en ambos ejes carotídeos en el infarto cerebral aterotrombótico del territorio vascular homónimo

Método

- Estudio observacional y transversal
- 63 pacientes
- Hospital “Dr. Carlos J. Finlay”
- Diagnóstico de infarto cerebral aterotrombótico reciente de territorio carotídeo
- Período comprendido entre el 2011 y 2013
- Se evaluaron las alteraciones de ambos ejes carotídeos, mediante ecografía Doppler

Resultados

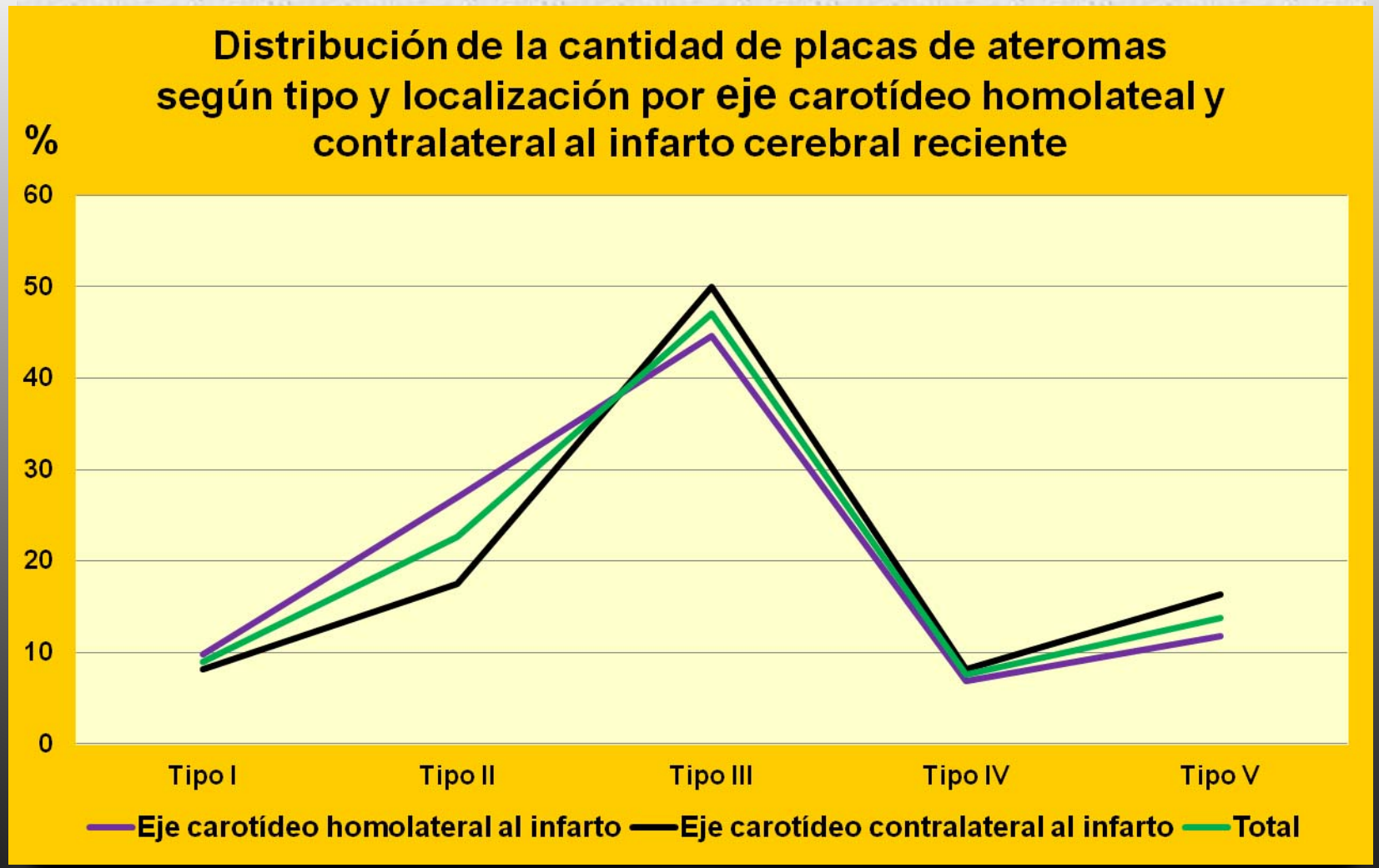
Distribución de la cantidad de placas de ateromas según tipo y localización por eje carotídeo homolateal y contralateral al infarto cerebral reciente
%
60
50
40
30
20
10
0
Tipo I
Tipo II
Tipo III
Tipo IV
Tipo V
Eje carotídeo homolateral al infarto
Eje carotídeo contralateral al infarto
Total

Resultados

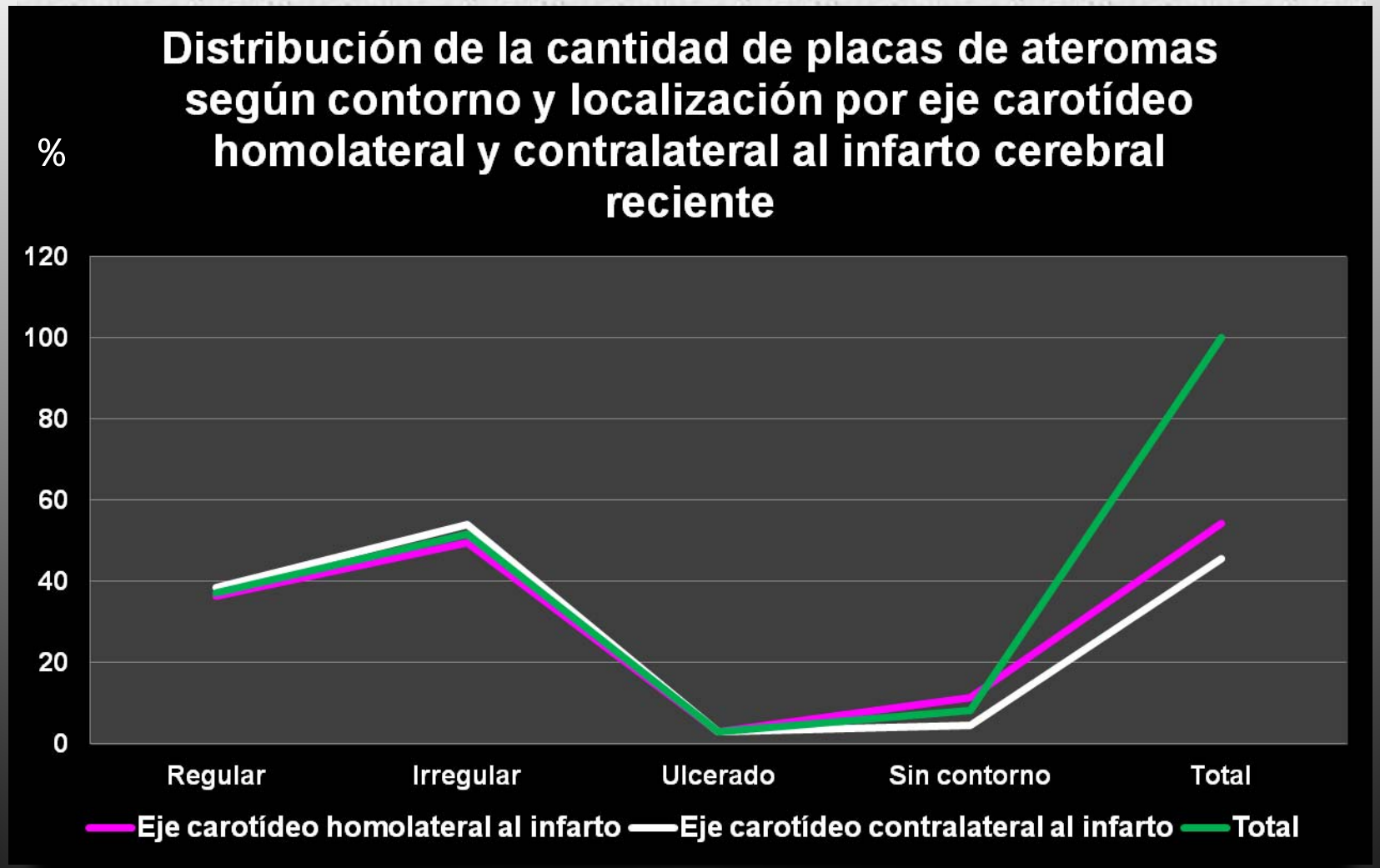
Distribución de la cantidad de placas de ateromas según contorno y localización por eje carotídeo homolateral y contralateral al infarto cerebral reciente
%
120
100
80
60
40
20
0
Regular
Irregular
Ulcerado
Sin contorno
Total
Eje carotídeo homolateral al infarto
Eje carotídeo contralateral al infarto
Total

Resultados

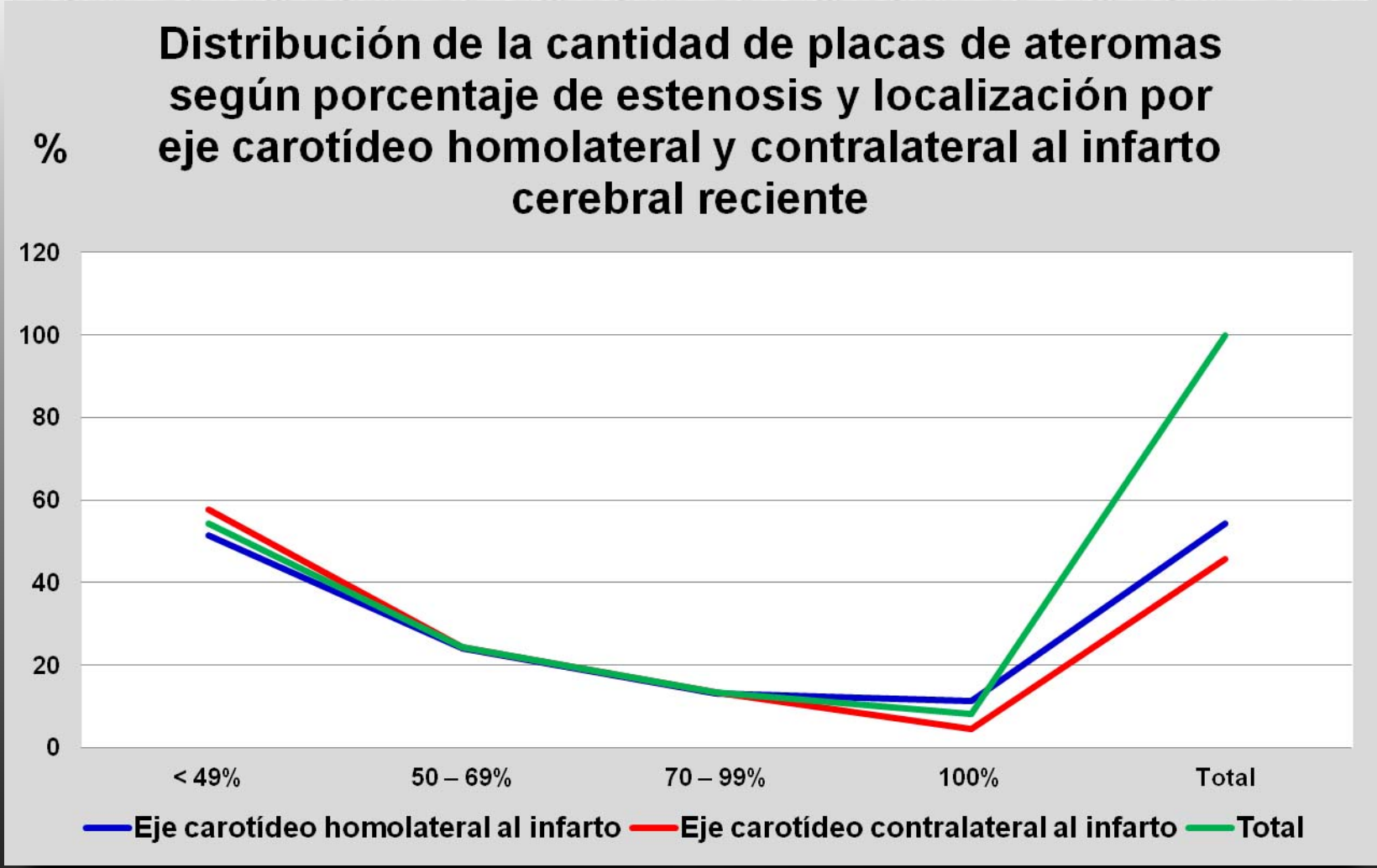
Distribución de la cantidad de placas de ateromas según porcentaje de estenosis y localización por eje carotídeo homolateral y contralateral al infarto cerebral reciente
%
120
100
80
60
40
20
0
< 49%
50 – 69%
70 – 99%
100%
Total
Eje carotídeo homolateral al infarto
Eje carotídeo contralateral al infarto
Total

Resultados

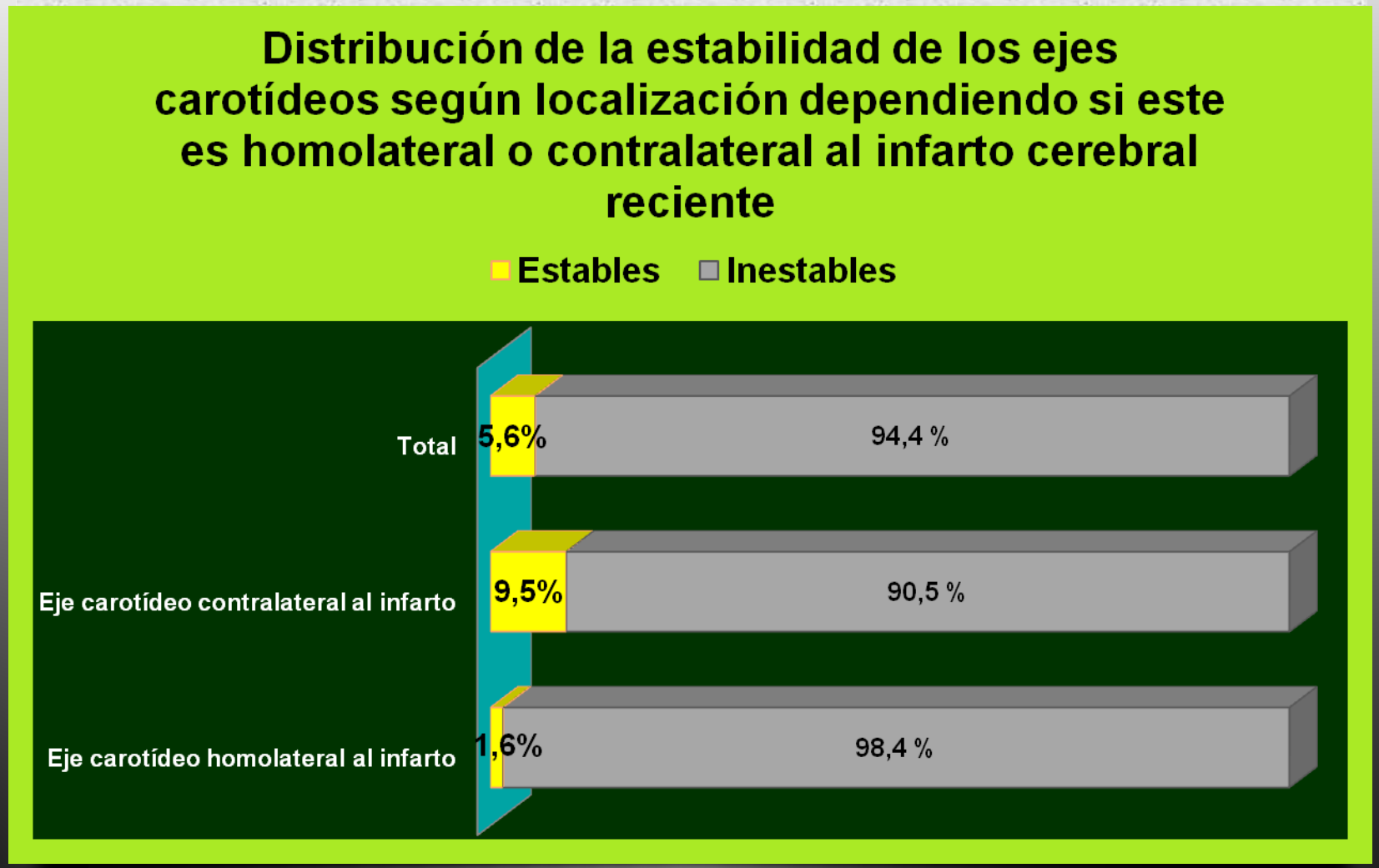
Distribución de la estabilidad de los ejes carotídeos según localización dependiendo si este es homolateral o contralateral al infarto cerebral reciente
Estables
Inestables
Total
5,6%
94,4 %
Eje carotídeo contralateral al infarto
9,5%
90,5 %
Eje carotídeo homolateral al infarto
1,6%
98,4 %

Conclusiones

- La aterosclerosis carotídea en el ictus aterotrombótico describe mayoritariamente la presencia de placas tipo III, irregulares, que provocan un porcentaje de estenosis menor del 49 % en ambos ejes carotídeos
- Siendo la inestabilidad de estos una característica casi constante, con una incidencia ligeramente mayor en el eje carotídeo homolateral al infarto cerebral
- La frecuencia del resto de las cualidades de las placas de ateromas enunciadas, domina levemente en el eje carotídeo contralateral